

Granülomatöz Mastit ve Cerrahi Tedavisi

Surgical Therapy of Granulomatous Mastitis

Şefika AKSOY, Acar AREN, Binnur KARAGÖZ, İbrahim AYDIN, Gürhan ÇELİK,
Kerim ÖZAKAY, Aylin Hande GÖKÇE, Ezgi ALTINSOY, Serdar YAMANYAR, Emre ÖZORAN

ÖZET

Amaç: Granülomatöz mastit (GM), etyolojisi çok iyi bilinmeyen cerrahları tanıda zorlayan bir meme hastalığıdır. Sinüs ve apse ile ortaya çıksa da, meme kanserinden ayırt edilmelidir. Bu çalışmanın amacı, GM'li hastaların klinik, patolojik ve radyolojik özelliklerini belirlemek ve bu hastaların cerrahi tedavi sonuçlarını bildirmektir.

Gereç ve Yöntem: İstanbul Eğitim ve Araştırma Hastanesi Genel Cerrahi Kliniği'nde GM tanısı alan Ocak 2000-Temmuz 2010 tarihleri arasında tedavi edilen 19 hasta incelendi. Hastaların yaşları 22-52 arasında değişmekte idi, ortalama yaş 35 idi. Tüm hastalar ultrasonografi (USG) ile incelendi. Doppler USG'si, mamografi ve manyetik rezonans görüntüleme incelemelerine gereğinde baş vuruldu. Hastaların hepsinin hikayesinde uzun süreli antibiyotik ve anti enflamatuvar uygulaması vardı. Tüm olgularda tedaviye cevap alınmadığı saptandı.

Bulgular: Olguların %47'sinde mamografi bulguları malignite şüphesi içeriyordu. Hastaların hepsine *tru-cut* biyopsi yapılarak malignite tanısı ekarte edildi. Hastaların dördüne kortizon tedavisi uygulandı. Kortizon tedavisi verilen hastaların sadece birinde tedaviye cevap alındı. Geri kalan 18 olguya geniş cerrahi eksizyon uygulandı. Hastaların bir yıllık takibinde herhangi bir nüks saptanmadı.

Sonuç: Cerrahi eksizyon seçilecek tedavi olmakla birlikte GM tedavisinde ideal bir tedavi protokolü henüz netleşmemiştir.

Anahtar sözcükler: Granülomatöz mastit; granülomatöz enflamasyon; meme.

SUMMARY

Objectives: *Granulomatous mastitis (GM) is a breast disease of unknown etiology and it causes diagnostic difficulties for surgeons. Although it usually presents with sinus formation and abscesses, it causes diagnostic difficulties because of its clinical characteristics similar to those of breast cancer. The aim of this study was to identify the clinical, radiologic and pathologic characteristics of patients with GM and to show the results of surgical treatment in these patients.*

Methods: *In this study, 19 patients with a diagnosis of GM were treated at the Surgical Clinic of Istanbul Education and Research Hospital between January 2000 and July 2010. The median age was 35 years (range 22-52 years). All patients were evaluated by ultrasonography. Doppler ultrasonography, mammography and magnetic resonance (MR) were also used. All patients had a history of long-term unsuccessful anti-inflammatory and antibiotherapy.*

Results: *In 47% of the cases, benign disease could not be differentiated from cancer. With Tru-cut biopsies, it was shown that all the lesions were benign. Four patients were treated with corticosteroid. Only one patient responded to this therapy; the remaining 18 patients were treated with wide surgical excision. No recurrences were detected in the first postoperative year.*

Conclusion: *Surgical excision is the treatment of choice, but an ideal protocol has not yet been established.*

Key words: *Granulomatous mastitis; granulomatus inflammation; breast.*

GİRİŞ

Granülatöz mastit (GM), etyolojisi çok iyi bilinmeyen, cerrahları tanı koymada zorlayan bir meme hastalığıdır. Sinüs ve apse ile ortaya çıksa da, meme kanserinden ayırt edilmelidir.

Bu çalışmanın amacı, GM'li hastaların klinik, patolojik ve radyolojik özelliklerini belirlemek ve bu hastaların tedavi sonuçlarını ve karşılaşılan zorlukları vurgulamaktır.

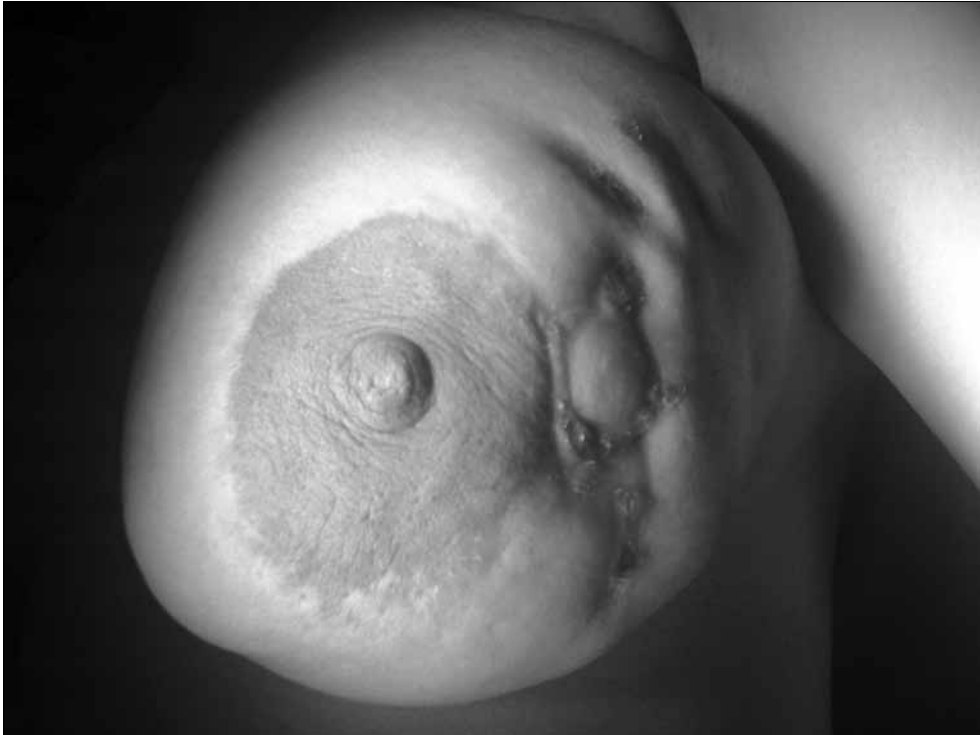GEREÇ VE YÖNTEM

Ocak 2000 - Temmuz 2010 tarihleri arasında İstanbul Eğitim ve Araştırma Hastanesi Genel Cerrahi Kliniğinde GM tanısı almış 19 olgu çalışma kapsamına alındı. Demografik özellikleri, hastaların klinik, patolojik ve radyolojik özellikleri irdelendi. Tıbbi tedavi uygulanmayan 15 olgu ve tedaviden yarar görmeyen 3 olguya cerrahi tedavi uygulandı. Cerrahi tedavi olarak, negatif cerrahi sınır oluşturacak şekilde tüm enflamatuvar kitleler geniş olarak çıkarıldı. Bazı olgularda sinüs ve fistüller metilen mavisi ile boyanarak cerrahi uygulandı. Tıbbi tedavi uygulanan 4 olguya 0,6 mg/kg prednizolon 1 ay süre ile uygu-

landı. Daha sonra doz azaltılarak kesildi. Tüm olguların cerrahi ve tıbbi tedavi sonuçları değerlendirildi.

BULGULAR

Hastaların yaşları 22-52 (ortalama yaş 35) arasında değişmekte idi. Fizik muayenede sert kitle, fistül ağızları ve apseler saptandı (Şekil 1). Tüm hastalar ultrasonografi (USG) ile incelendi. Gerek görüldüğünde Doppler USG, mamografi ve memenin manyetik rezonans grafisi (MR) çekildi. Hastaların hepsinin hikayesinde uzun süreli antibiyotik ve anti enflamatuvar kullanımı mevcuttu. Tüm olgularda tedaviye yanıt alınmadığı gözlemlendi. On olguda sağ meme, 8 olguda sol meme, 1 olguda iki taraflı tutulum mevcuttu. Vakaların %47'sinde görüntüleme bulguları malignite şüphesi içeriyordu. Hastaların hepsine *tru-cut* biyopsi yapılarak malignite tanısı ekarte edildi. Dört olguya kortikosteroid tedavisi uygulandı. Hastaların sadece birinde tedaviye tam cevap alındı. Bir başka olguda cevap alınsa da nüks etmesi sonucu cerrahiye karar verildi. On dokuz olgudan 18'ine geniş cerrahi eksizyon yapıldı. Negatif cerrahi sınır oluşturacak şekilde tüm enflamatuvar kitleler çıkarıldı (Şekil 2). Bazı olgularda sinüs ve fistüller boyan-



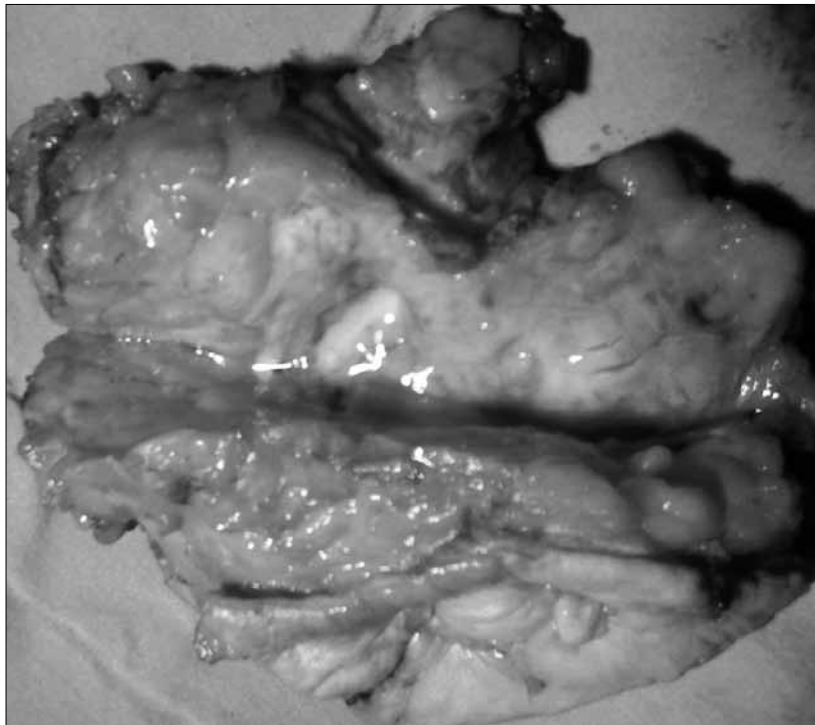
Şekil 1. Sol memede kitle oluşturan ve fistül ağızları gözlenen granülatöz mastit.

di. Tüm olguların cerrahi sınırları negatif geldi ve patolojileri idiyopatik granüloamatöz mastit ile uyumlu idi. Cerrahi uygulanan hastaların bir yıllık takibinde herhangi bir nüks saptanmadı.

TARTIŞMA

Kessler ve Wolloch tarafından 1972 yılında tarif edilen GM^[1] meme kanserini taklit etmesi açısından önem kazanmıştır. Etyolojisi tam olarak bilinmemektedir. Ancak, saptanamayan mikroorganizmalar veya otoimmün reaksiyonlar ile ilintili olabileceği vurgulanmaktadır.^[2] Hastalar kitle, iyileşmeyen apse ve fistül şikayetiyle başvururlar. Meme cildi kalınlaşmış, kızarıklık ve sert kitle eşlik eder. Yer yer fistül ağızları gözlenir. Bizim olgularımızda da bu türden lezyonlar mevcuttu (Şekil 1). Klinik bulgular genellikle doğum yapmış ekstra areolar ağırlı nodüller ile seyredir. Oral kontraseptif kullanımı, gebelik ve laktasyon etkisi nedeniyle hormonal dengesizliğinde rolü olabileceği vurgulanmıştır.^[3] Olgularımızın yaş ortalamasının 35 olması doğurganlık ve hormonların etkisini göstermektedir. Histopatolojik olarak meme lobüllerinde enflamatuvar reaksiyon görülür. Doku içinde epitelooid histiyositler, Langhans

tipi dev hücreler, eozinofil, nötrofil, lenfosit ve plazma hücreleri gözlenir. İdiyopatik granüloamatöz mastitte tam ancak diğer granüloamatöz mastitler (tüberküloz, sarkoidoz, mantar enfeksiyonu gibi) dışlandıktan sonra konur. Bizim olgularımızın hemen hepsinde dahili bir patoloji saptanmadı, ancak iki olguda dış merkezde tüberküloz tedavisi uygulanmasına rağmen tedaviye cevap alınamama öyküsü mevcuttu. USG ve mamografi bulguları tanıya yanıltıcı olabilmektedir. USG’de distorsiyone yapılar ve heterojen uzun tubuler hipoeoik lezyonlar şeklinde kendini göstermektedir.^[4,5] Bazı lenfadenopatiler saptanabilir. Doppler USG’inde ise artmış arteriyel ve venöz dolaşım göstermektedir. Mamografi normal, şüpheli kitle veya maling kitle olarak rapor edilmektedir. MR ise soliter kitleler ve parankim asimetrisi göstermektedir. Lezyonlar diffüz, heterojen veya halka şeklinde kontrast tutulumu göstermektedirler.^[4,5] Bizim olgularımızın %47’inde görüntüleme yöntemleri malignite şüphesi göstermişlerdi. Şüpheli olgularda ince iğne aspirasyon biyopsisi uygulanabilir.^[4] Stromal hücreler, Langhans dev hücreleri, nötrofil ve lenfositler gözlenebilir. Olgularımızın tümünde ayırıcı tanı açısından *tru-cut* biyopsiye başvuruldu.



Şekil 2. Cerrahi sınırları negatif eksizyon materyeli.

Tutulmuş genellikle tek taraflıdır. Bilateral olgular rapor edilmiştir.^[6] Bizim 1 olgumuz dışında tüm olgular tek taraflı idi. GM olgularının tümü daha önce antibiyotik kullanan hastalardır. Nitekim bizim tüm olgularımızda da bu durum söz konusu idi. Ayırıcı tanıda tüberküloz ve sarkoidoz mastitinden ayırt edilmelidir. Tüberküloz mastitinde kazeifikasyon nekrozlu granülosyon gözlenirken aside dirençli basiller saptanabilir. Sarkoidozda ise granülasyon yaygın görülür. GM’de ise genelde granülasyon meme lobları ile sınırlıdır. Blastomikoz, kriptokokozis, histioplazmozis, aktinomikoz ve flariasis ayırıcı tanıda önemlidir.^[6,7] Tedavide yüksek doz kortikosteroidlerin 3 hafta gibi bir sürede kullanılması GM lezyonlarının gerilemesinde rolü olmuştur.^[8-10] Hastalar yan etkiler açısından yakın takip edilmelidir. Biz de sadece 4 olguda bu uygulamayı 1 ay süre ile yaptık, sadece birinde tedaviye tam cevap alındı. Bir başka olguda cevap alınsa da nüks etmesi sonucu cerrahiye karar verildi. Diğer 2 olguda cevap alınmamıştır.

GM tedavisinde cerrahi geniş eksizyon dünya çapında kabul görmektedir.^[1-6,8] Bizde memede şüpheli kitleleri nedeniyle olgularımızın tama yakınında cerrahi eksizyon uyguladık. Negatif cerrahi sınır oluşturacak şekilde tüm inflamatuvar kitleler çıkarıldı (Şekil 2). Bazı olgularda sinüs ve fistüller boyandı. Nüks, cerrahi sınırların negatif olduğu serilerde %5’in altında olduğu bildirilmiştir.^[4] Serimizde 1 yıl süreyle takip edilen olgularda nüks gözlenmedi.

SONUÇ

GM ender görülen, tanı koymada cerrahları sıkıntıya sokan, kanser ayırıcı tanısının yapılmasını gerektiren bir hastalıktır. Kortikosteroid tedavinin faydalarından bahsedilse de, geniş cerrahi eksizyonun

olgularımızda aldığımız sonuçlar ışığında en iyi tedavi seçeneği olduğunu kanısına varıldı. Ancak, gene de GM tedavisinde ideal bir tedavi protokolü oluşturulması gereklidir.

KAYNAKLAR

1. Kessler E, Wolloch Y. Granulomatous mastitis: a lesion clinically simulating carcinoma. *Am J Clin Pathol* 1972;58:642-6.
2. Yılmaz E, Lebe B, Usal C, et al. Mammographic and sonographic findings in the diagnosis of idiopathic granulomatous mastitis. *Eur Radiol* 2001;11:2236-40.
3. Kara E, Özer C, Apaydın FD. Abse formasyonu gösteren idyopatik granülatöz mastit. *Tanışal Gıtrışimsel Radyoloji* 2003;9:116-17.
4. Asoglu O, Ozmen V, Karanlık H, et al. Feasibility of surgical management in patients with granulomatous mastitis. *Breast J* 2005;11:108-14.
5. Han BK, Choe YH, Park JM, et al. Granulomatous mastitis: mammographic and sonographic appearances. *AJR Am J Roentgenol* 1999;173:317-20.
6. Erhan Y, Veral A, Kara E, et al. A clinicopathologic study of a rare clinical entity mimicking breast carcinoma: idiopathic granulomatous mastitis. *Breast* 2000;9:52-6.
7. Sato N, Yamashita H, Kozaki N, et al. Granulomatous mastitis diagnosed and followed up by fine-needle aspiration cytology, and successfully treated by corticosteroid therapy: report of a case. *Surg Today* 1996;26:730-33.
8. Sakurai T, Oura S, Tanino H, et al. A case of granulomatous mastitis mimicking breast carcinoma. *Breast Cancer* 2002;9:265-8.
9. DeHertogh DA, Ross AH, Harris AA, et al. Prednisone management of granulomatous mastitis. *N Engl J Med* 1980;303:799-800.
10. Erdemir T, Salih Gürel M, Kiremitçi Ü, et al. Idiopathic granulomatous mastitis: a case report. *İstanbul Tıp Dergisi* 2007;1:42-4.