

Talidomid İle Tedavi Edilen Bir Hepatik Hemanjiyosarkom Olgusu

Dr. Tülay SAMANCI(1), Prof.Dr. Nil Molinas MANDEL (2), Dr. Sergülen DERVİŞOĞLU (3), Prof.Dr. İzzet ROZANES (4), Dr. Reşat ÖZARAS (5)

ÖZET

Primer hepatik hemanjiyosarkom, primer karaciğer tümörlerinin %0.1-2'sini oluşturur. Hastaların çoğu ileri evrede cerrahi tedavi şansını kaybetmiş olarak başvurur ve prognozu kötü olan hastalıkta ilk 1 yıl içinde kaybedilirler. Hemanjiyosarkomların cerrahi dışında etkili bir tedavisi yoktur. Kemoterapi ve immünoterapinin yeri çok sınırlıdır. Bu yazıda bir anjiyogenez inhibitörü olan Talidomid ile tedavi edilmiş primer hepatik hemanjiyosarkom olgusu sunulmuştur.

Olgu: 69 yaşında erkek hastada yapılan tetkiklerde karaciğerde 2 adet nodül saptandı. Laparoskopik biyopsi ile anjiyosarkom tanısı konuldu. Anjiyogenez inhibitörü olan talidomidin 600mg/gün verilmesiyle karaciğerdeki lezyonlar 8 ay sonra kayboldu. İlacın kullanımına ara veren hastada servikal vertebrada metastaz saptandı. Radyoterapi yapıldıktan sonra tekrar talidomid başlandı. Hasta halen hastaliksız takip edilmektedir.

Sonuç: Nadir olması nedeni ile sağkalım için gereken klinikopatolojik determinantlar ve optimal tedavi yaklaşımları, primer hepatik hemanjiyosarkomları için belirgin değildir. Bugün için multipl miyelom, kaposi sarkomu ve böbrek kanseri gibi hastalıkların tedavisinde kullanılan antiangiyojenik etkisi bulunan talidomid, anjiyosarkom tedavisinde etkin ve güvenli bir tedavi olarak kullanılmıştır. Ancak, etkin olduğunun kanıtlanması için daha geniş bir hasta grubu üzerinde çalışılması gerekmektedir.

Anahtar Kelimeler: Talidomid, Hepatik hemanjiyosarkom, Anjiyogenez

SUMMARY

Primary hepatic hemangiosarcoma, accounts for only %0.1-2 of primary hepatic tumors. Hepatic hemangiosarcoma portends a poor prognosis and most patients die within a year of diagnosis. Hemangiosarcomas do not have an effective therapy except surgery. Chemotherapy and immunotherapy have limited effect. Herein we present a hepatic hemangiosarcoma patient treated with thalidomide, which is an angiogenesis inhibitor.

Case: 69 years old man, complained about upper gastrointestinal pain. Abdominal MRI showed 2 hepatic nodules. He has underwent laparoscopic biopsy and pathology revealed hepatic angiosarcoma. Hepatic lesions disappeared 8 months after he started angiogenesis inhibitor thalidomide 600 mg/daily. Cervical vertebrae metastasis obtained after he stopped taking the drug because of the neuropathy side effect. He started thalidomide after he received radiation therapy to cervical vertebrae. He is still in complete remission.

Conclusion: Because of its rarity, the clinicopathological determinants of survival as well as the optimal therapeutic approaches remain unclear for primary hepatic angiosarcomas. Thalidomide which is a putative antiangiogenesis and immunomodulatory agent that has demonstrated activity in multiple myeloma, Kaposi sarcoma and renal cell Ca, has been used as a potent and safe treatment in hepatic angiosarcoma. But its effectiveness requires further evaluation.

Key Words: Thalidomide, Hepatic Angiosarcoma, Angiogenesis

GİRİŞ

Primer hepatik hemanjiyosarkom, primer karaciğer tümörlerinin

%0.1-2'sini oluşturur (1-4) ve prognozu kötü bir tümördür. Hastaların çoğu ileri evrede cerrahi tedavi şansını kaybettikten sonra başvurur ve tanı konduktan sonraki ilk 1 yıl içinde kaybedilirler (3). Hastalık, 60-70 yaşlarında görülür ve erkeklerde kadınlara göre dörtte bir oranında siktir (5). Primer tedavisi cerrahidir ama cerrahi olmayanlarda, adriamisin ve interferon kullanılmış ve cevap oranı %10-12 arasında bulunmuştur. Oldukça nadir görülen bu hastalığın standart tedavisi tanımlanmamıştır.

Tümör oluşmasında ve metastaz oluşmasında anjiyogenez çok önemli rol oynamaktadır. Tümörün her yönde 2 mm boyut artışı için yeni damar oluşturmasına ihtiyacı

I.Ü. Cerrahpaşa Tıp Fakültesi İç Hastalıkları A.B.D. (1)

İ.Ü. Cerrahpaşa Tıp Fakültesi İç Hastalıkları A.B.D., Onkoloji Bilim Dalı (2)

I.Ü. Cerrahpaşa Tıp Fakültesi Patoloji A.B.D. (3)

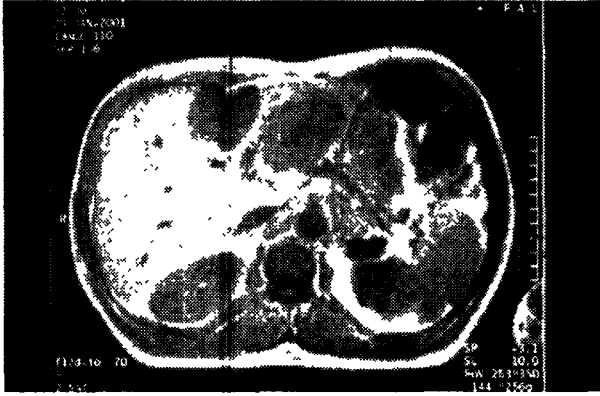
İ.Ü. İstanbul Tıp Fakültesi Radyoloji A.B.D. (4)

İ.Ü. Cerrahpaşa Tıp Fakültesi Enfeksiyon A.B.D (5)

vardır. Anjiyogenez, malignite patogenezinde olduğu kadar metastaz oluşumunda da önemli rol oynamaktadır (6-7). Son yıllarda moleküler onkolojideki gelişmelerde yeni damar oluşumunun çeşitli aşamaları açıklığa kavuşmuş olup anjiyogenez inhibitörü ilaçlar tedavi amacı ile kullanılmaya başlanmıştır. Bunların bir tanesinde talidomiddir. Talidomid, glutamik asit türevi bir anjiogenez inhibitörüdür (8). Bu yazıda talidomid ile tedavi edilen primer hepatik hemanjiyosarkom olgusu sunulmuştur.

OLGU

62 yaşında, erkek hastaya kilo kaybı, iştahsızlık yakınmalarıyla yapılan Şubat 2001 tarihli incelemelerde, karaciğerde (KC) multipl lezyonlar, perigastrik ve çöliak lenfadenomegaliler görülmüş ve diagnostik laparotomi yapılmıştır (Resim1).



Resim 1: Karın MR incelemesinde T1 ağırlıklı kesitte lateral segmentte 7cm'lik ve sol lobun orta segmentinde 5cm'lik hipointens nodüller.

KC'de en büyüğü sol lobda 4x4cm olan multipl kitleler, pankreasa yayılmış nodüler lezyonlar, çöliak ve suprapilörük lenf nodları saptanarak biyopsiler alınmıştır. Patoloji sonucu karaciğer anjiyosarkomu tanısı konularak (Resim 2) İ.Ü. Cerrahpaşa Tıp Fakültesi İç Hastalıkları ABD Medikal Onkoloji Polikliniğine başvurmıştır.



Resim 2: Anjiyosarkoma ait atipik endotelial hücrelerin yaptığı az diferansiye solid alanları gösteren karaciğer kesiti (3044-01, HEx400)

Kendisi de hekim olan hastayla görüşülerek, anjiyosarkomun bilinen tedavi yöntemleri anlatılmıştır. Kemoterapi ve interferon tedavisini kabul etmeyen hastaya anjiyogenez inhibitörü olarak talidomid ile tedavi önerilmiştir.

Mart 2001 tarihinde talidomid 600 mg/gün başlanmıştır. 4/2001'de çekilen batın MR incelemesinde KC ve pankreas lojundaki lezyonlarda %70-80 küçülme, 11/2001 tarihli batın MR'da ise lezyonlarda tam regresyon saptanmıştır.

Ocak 2002'de hasta boyun ağrısı yakınması ile yeniden başvurmuştur. Hastanın 1/2002 tarihli servikal MR'ında 1. dorsal (D1) vertebrada metastatik lezyon saptanmış, aynı tarihteki batın MR'da ise herhangi bir patolojik lezyon belirlenmemiştir. Hasta sorgulandığında uykuya meyil ve parestezi nedeniyle Kasım 2001 ve Mart 2002 tarihleri arasında talidomid tedavisini kestiği öğrenilmiştir. Metastaz bölgesine 12-25.3.2002 tarihleri arasında 30 Gy palyatif radyoterapi(RT) yapılmış, RT sonrası talidomid dozu tekrar 600 mg/güne çıkarılmıştır. 4/2002 tarihli kontrol MR'ında D1'deki metastatik lezyonun tamamen regrese olduğu, vertebra korpusunun üzerinde minimal patolojik sinyal değişiklikleri bulunduğu görülmüş, 5/2002 tarihli abdominal MR ise tamamen normal bulunmuştur. Son kontrolü 2.6.2004 tarihinde yapılmış ve hastalık bulgusuna rastlanmamıştır. Son 6 aydır 200mg /gün talidomid almaktadır. İlaça bağlı başlıca yan etki el ve ayaklarda parestezi ve tırnaklarda trofik bozukluklar şeklinde tanımlanmıştır. İlacın dozu azaltıldıktan sonra başlangıçtaki uykuya meyil hali kaybolmuştur.

TARTIŞMA

Karaciğerin en sık kanserleri metastatik olanlardır ve tüm tümörlerinin %38'ini oluşturur. Pimer karaciğer kanserleri primer karaciğer tümörlerinin %94 ünü oluşturur ve bunların %82'si hepatosellüler karsinoma, %7'si kolanjiokarsinomadır. Çok daha az olarak hepatoblastoma, anjiyosarkoma ve sarkomalar yer alır (9). Hepatik sarkomlar çok nadirdir; fakat bunların içinde anjiyosarkomlar en sık olanlarıdır.

Primer hepatik hemanjiyosarkom, primer karaciğer tümörlerinin %0.1-2 sini oluşturur fakat karaciğerin en sık malign mezenşimal tümörüdür. (1-4) Keating ve Taylor 1985 de anjiyosarkomun primer hepatik sarkomların %36'sını oluşturduğunu bildirmişlerdir (10). Hepatik anjiyosarkomalı olgularda çevre ve malign transformasyonla direkt bir ilgi kurulmuştur. Tharium dioksit (Thorotrast), arsenik ve vinilkloride maruz kalanlarda ve anabolik steroid kullananlarda anjiyosarkom daha sık görülmektedir (11-16). Hemokromatozis (17) ve von Recklinghausen (18) hastalarında da görüldüğü bildirilmiştir.

- 1- Idiopatik %58-75
- 2- İlişki Ajanlar/Durumlar %25-42
 - Thorotrast (%15)
 - Vinil Klorid (%22)
 - Arsenik
 - Androjenik steroidler
 - Bakır sülfat
 - Östrojenik steroidler
 - Fenelzin
 - Radyoterapi
 - Kematerapötik ajanlar
 - Hemakromatoz
 - Alkolik siroz

Tablo 1: Hepatik Anjiosarkoma: Eşlik Eden Etyolojik Ajanlar / Durumlar

Hastada bu maddelerden herhangi birine maruz kalma veya kullanım öyküsü saptanmamıştır. Hastalar, genellikle söz konusu hastada olduğu gibi spesifik olmayan şikayetlerle başvururlar. Erken semptom vermemesi nedeniyle de tedavi genellikle gecikmektedir. En sık karın ağrısı, halsizlik, güçsüzlük, kilo kaybı şikayetleri olmaktadır (3). Sarılık, hepatomegali, asit ve vasküler tümör oldukları için oskültasyonda arteriovenöz şant izlenimi alınabilir. Hasta, sağ üst kadranda ağrısı, halsizlik, iştahsızlık yakınmaları ile başvurmuştur. Fizik muayenede özellik bulunmamıştır.

Görüntüleme yöntemleri genellikle spesifik değildir; ancak tümörün hipervasküler olması, histolojik özellikleri ve risk faktörleri karakteristik özellikleridir (6-19). Hemanjiyosarkom multifokal veya büyük tek bir kitle olarak büyür (19). Bilgisayarlı tomografi görüntüleri spesifik değildir; Ancak, vasküler bir tümör ile uyumlu bulunmuştur (19). Magnetik Rezonans görüntüleme (MR) ile de belirgin ek bulgu tanı açısından elde edilememektedir (20). Biyopsi çok vasküler bir tümör olduğu için tehlikeli olabilir (21). Laparotomi ile biopsi çok daha az tehlikeli görünmektedir. Hastada yapılan MR'da karaciğerde 7cm'lik ve 5cm'lik 2 adet lezyon görülmüş ve tanı laparotomi ile biyopsiler alınarak konulmuştur. Nadir olması nedeni ile sağkalım için gereken klinikopatolojik belirleyiciler ve optimal tedavi yaklaşımları primer hepatik sarkomları için belirgin değildir. Büyük bir seride yalnızca hastaların %3'ü iki yıldan fazla yaşamıştır (3). Küçük bir hasta grubunda 3 veya 4 hafta siklofosamid ile doksorubisinin verilmesi tümör çapında hafif gerileme sağlamıştır. Bu tedavi rejimi 4 kişilik bu hasta grubunda medyan sağkalımı 13 aya uzatmıştır (22). Radyoterapiye dirençli olduğu için de bu tedavi yöntemi primer veya adjuvan olarak yer almamaktadır (23). Tanı anında hepatik rezeksiyon yalnızca ufak bir hasta grubunda uygulanabilmiştir. Ancak, eğer tümör tek bir lobda ise ve eğer lob sağlamsa, tedavi seçeneği olarak düşünülebilir (24). İyi seçilmiş bazı vakalarda karaciğer

transplantasyonu uygulanabilir (25).

Kendisi de doktor olan hastayla tüm bu tedavi seçenekleri tartışıldı. Operasyon şansı olmayan hasta kemoterapi istemedi. Antianjiyogenez özelliği olan talidomid hastaya anlatıldı ve kullanılmasına karar verildi.

Talidomid, 1950'li yılların sonu ve 1960'ların başında, sabah bulantıları olan hamile bayanlarda antiemetik olarak kullanıldıktan sonra doğan bebeklerde ciddi malformasyonlara sebep oldu (26). Bir glutamik asit derivativesi olan talidomid'in bu teratojenik etkisinin güçlü antianjiyogenik ve immünomodulator etkisine bağlı olduğu bilinmektedir (8, 26). Son çalışmalar Talidomid'in messenger RNA'nın degradasyonunu hızlandırarak inflamatuvar siokin, tümör nekroz faktör-alfa (TNF- α) aktivitesini azaltarak yaptığını göstermiştir (8, 27). Ayrıca adezyon moleküllerinin ekspresyonunu değiştirir (28), interlekin-10 üretimini artırır (29), CD8 ve CD4 gibi T-hücre değerlerini ve total lenfosit sayısını artırır (30). Myelom, AIDS'e bağlı Kaposi sarkomu, renal hücreli karsinoma, glioblastoma multiforme, değişik dermatolojik ve romatolojik (Behçet Hastalığı, SLE) durumlar, Chron hastalığında kullanımı rapor edilmiştir (26, 31, 32).

Anjiyogenez; daha önce varolan damarlardan, yeni damarların büyümesidir (6). Tümör büyümesi ve metastazı anjiyogenez ve pek çok stimulator ve inhibitör faktöre bağımlıdır. Tümör neovaskularizasyonunun engellenmesi, tümör büyümesini engelleyecek bir strateji olarak kullanılmaktadır.

Bu bilgilere dayanarak, hastaya Mart 2001 tarihinde talidomid 600 mg/gün başlanmış ve 4-2001 de çekilen tam yanıt sağlanmıştır. 4 aylık tedavisiz dönemin sonunda servikal MR'da metastatik lezyon saptanmıştır. Bu durumda tedavinin süresi hakkında yorum yapmak gerekirse, talidomidin uzun süreli kullanılması gerekmektedir.

Metastaz bölgesine palyatif RT yapılmasından sonra ağrıları tama yakın kayboldu. Buna göre RT'nin ağrılı kemik metastazlarında palyasyonda etkili bir tedavi olduğu düşünülmektedir.

RT sonrası Talidomid dozu tekrar 600 mg/güne çıkarılmıştır. 4/2002 tarihli kontrol MR'ında D1'deki metastatik lezyonun tamamen regrese olduğu, vertebra korpusunun üzerinde minimal patolojik sinyal değişiklikleri bulunduğu görülmüştür. Hasta son 6 aydır 200 mg/gün dozunda talidomid almaktadır ve hastalığı yoktur. Literatürde talidomidin hepatik anjiosarkomda kullanımına ait bilgi bulunamamıştır.

Bugün için multipl myelom, Kaposi sarkomu ve böbrek kanseri gibi hastalıkların tedavisinde kullanılan antianjiyogenik etkisi bulunan Talidomid, anjiyosarkom tedavisinde etkin ve güvenli bir tedavi olarak kullanılmıştır. Ancak, etkin olduğunun kanıtlanması için daha geniş bir hasta grubu üzerinde çalışılması gerekmektedir. Bu nedenle kullanım süresi ve dozları hakkında cevap bekleyen sorular vardır.

KAYNAKLAR

- 1- **Alrenga DP.** Primary angiosarcoma of the liver: review article. *International Surgery* 1975; 60:198-203.
- 2- **Ishak KG.** Mesenchymal tumor of the liver. In: Okuda K, Peters RL, Hepatocellular Carcinoma. New York, NY:Wiley, 1976; 247-308.
- 3- **Locker GY, Doroshow JH, Zwelling LA, Chabner BA.** The clinical features of hepatic angiosarcoma: a report of four cases and a review of the English literature. *Medicine* 1979; 58:48-64.
- 4- **Buetow PC, Buck JL, Ros PR, Goodman ZD.** Malignant vascular tumors of the liver: radiologic-pathologic correlation. *Radiology Graphics* 1994; 14:153-156.
- 5- **Brady J, Liberatore F, Harper P. et Al.** Angiosarcoma of the liver: an epidemiology survey. *Journal of Cancer Institute* 1977, 59:1383-1385
- 6- **Zogakis TG, Libutti SK.** General aspects of antiangiogenesis and cancer therapy. *Experimental Opinion Biologic Therapies*. 2001;1(2):253-75
- 7- **Bauer JA, Morrison BH, Grane RW, et Al.** IFN-alpha2b and Thalidomide Synergistically Inhibit Tumor Induced Angiogenesis *J Interferon and Cytokine Receptors* 2003 January;23(1):3-10
- 8- **Tosi P, Zamagni E, Celini C, et Al.** Salvage therapy with thalidomide in patients with advanced relapsed/refractory multiple myeloma. *Haematologica* 2002 ;87(4):408-14
- 9- **Wanebo HJ, Falkson C, Order S.** **Cancer of the hepatobiliary system 3rd edition.** *Cancer: Principles and Practice of Oncology.* JB Lippincott. 1989 pp 836-68.
- 10- **Keating S, Taylor GP.** Undifferentiated (embryonal) sarcoma of the liver: ultrastructural and immunohistochemical similarities with malignant fibrous histiocytoma. *Human Pathology* 1985; 16:693-9.
- 11- **Lee FI, Tharakan J, Vasudev KS, Isacs PE.** Malignant hepatic tumours associated with previous exposure to Thorotrast: for cases. *Eur J Gastroenterol Hepatol* 1996; 8:1121-4.
- 12- **Winberg CD, Ranchod M.** Thorotrast induced hepatic cholangiocarcinoma and angiosarcoma. *Human Pathology* 1979; 10:108-112.
- 13- **Thomas LB, Popper H, Berk P, Selikoff I, Falk H.** Vinyl-chloride-induced liver disease. From idiopathic portal hypertension (Banti's syndrome) to angiosarcomas. *National English Journal Medicine* 1975; 292:17-22.
- 14- **Falk H, Thomas LB, Popper H, Ishak KG.** Hepatic angiosarcoma associated with androgenic-anabolic steroids. *Lancet* 1979; 2:1120-1123.
- 15- **Dannaher CL, Tamburro CH, Yam LT.** Chemotherapy of vinyl chloride-associated hepatic angiosarcoma. *Cancer* 1981; 47:466-9.
- 16- **Srinivasan R, Dean HA.** Thorotrast and the liver- revisited. *Journal of Toxicology and Clinical Toxicology* 1997; 35:199-202.
- 17- **Sussman EB, Nydick J, Gray GF.** Hemangioendothelial asarcoma of the liver and hemochromatosis. *Arch Pathology Lab Medicine* 1974;97:39-42
- 18- **Andreu V, Elizalde I, Mallafre C. Et Al.** Plexiform neurofibromatosis and angiosarcoma of the liver in Von Recklinghausen Disease. *Am J Gastroenterol* 1997;2:1229-1230
- 19- **White PG, Adams H, Smith PM.** The computed tomographic appearances of angiosarcoma of the liver. *1993 Clinical Radiology* 48:321-325
- 20- **Takashi K, Joel G, Fletcher C. Et Al.** Primary hepatic angiosarcoma: Findings at CT MR and imaging *Radiology* 2002;222:667-673
- 21- **Drinkovic I, Brkljacic B.** Two cases of lethal complications following ultrasoundguided percutaneous fine-needle biopsy of the liver. *Cardiovascular Interventional Radiology* 1996; 19:360-363.
- 22- **Dannaher CL, Tamburro CH, Yam LT.** Chemotherapy of vinyl chloride associated hepatic angiosarcoma. *Cancer* 1981;47:466-9
- 23- **McNeer GP, Cantin J, Chu F, Nickson JJ.** Effectiveness of radiation therapy in the management of sarcoma of the soft somatic tissues *Cancer* 1968;22:391-7
- 24- **Carlos H. Timaran, Oscar H. Grandas, John L. Bell.** Hepatic angiosarcoma: Long-term survival after complete surgical removal 68th Annual Meeting, Southern Surgical Congress February 5-8 2000. Orlando Florida
- 25- **Moreno E, Gomez R, Garcia I, et al.** Liver transplantation in malignant primary hepatic neoplasms. *Am J Surg* 1992;163:395-400
- 26- **Adlard JW.** Thalidomide in the treatment of cancer. *Anticancer Drugs* 2000;11(10):787-91
- 27- **Amato RJ.** Thalidomide: an antineoplastic agent. *Curr Oncol Rep* 2002;4(1):56-62
- 28- **Geitz H, HandrS, Zwingerberger K.** Thalidomide selectively modulates the density of cell surface molecules involved in the adhesion cascade. *Immunopharmacology* 1996;31:213-21
- 29- **Corral LG, Muller GW, Moreira AL, et al.** Selection of novel analogs of thalidomide with enhanced tumor necrosis factor alpha inhibitory activity. *Molecular Medicine* 1996;2:506-15.
- 30- **McHugh SM, Rifkin IR, Deighton J, et al.** The immunosuppressive drug thalidomide induces T-Helper cell type2 and concomitantly inhibits Th1 cytokine production in mitogen and antigen stimulated human peripheral blood mononuclear cell cultures. *Clin Exper Immunol* 1995;99:160-7.
- 31- **Combe B.** **Thalidomide: new indications?** *Joint Bone Spine* 2001;68(6):582-7
- 32- **Thomas DA, Kanterjian HM.** Current role of thalidomide in cancer treatment. *Curr Opin Oncol* 2000, 12(6):564-73