

# Mekanik Ventilasyondaki Prematür Bebekte Yoğun Mukus Tıkaçlarına Bağlı Gelişen Obstrüktif Atelektazi

Yrd. Doç. Dr. Hüseyin ÖZDEMİR (1), Yrd. Doç. Dr. Ayhan SÖĞÜT (2), Yrd. Doç. Dr. Kamuran Mahmut YAZICIOĞLU (1), Yrd. Doç. Dr. Remzi ALTIN (3), Dr. Halit Fahri DAVŞANCI (4)

## ÖZET

Mukus tıkaçı oluşumu mekanik ventilasyondaki hastalarda, trakeostomili ve öksürük refleksi zayıf olan hastalarda sıkça karşılaşılan ve klinik olarak ciddi solunum sıkıntısı, atelektazi ve hipoksiye yol açarak hastanın genel durumunu bozan ağır klinik bir tablodur. Tedavi seçenekleri arasında mukus tıkaçının aspirasyonu ve akciğer fizyoterapisi oldukça başarılıdır. Biz de mekanik ventilasyonda iken koyu mukus tıkaçlarına bağlı gelişen atelektazilerin dramatik olarak sadece bronşial aspirasyon ve akciğer fizyoterapisi ile ortadan kaldırıldığı 28 haftalık bebeği sunmayı amaçladık. Sonuç olarak mekanik ventilasyondaki prematüre bebeklerde ani olarak başlayan solunum sıkıntısının ayırıcı tanıları arasında koyu mukus tıkaçlarının varlığı da hatırlanmalıdır.

**Anahtar Kelimeler:** Atelektazi, Mekanik ventilasyon, Mukus tıkaçı.

## SUMMARY

**Obstructive atelectasia caused by mucus plugging in mechanically ventilated premature child with premature apnea.**

Severemucus plugging is a major contributing factor to persistent airflow obstruction in some mechanically ventilated patients. Thick mucus production in premature child usually occur in cystic fibrosis, primary ciliary dyskinesia, and asthma. Additional predisposing factors including mechanical ventilation, tracheostomy, or ineffective cough may also cause excessive production of mucus. We report premature child who had critical pulmonary atelectasia secondary to mucous plugging. Then, removal of the obstruction by bronchial aspiration followed by vigorous pulmonary physical therapy resulted in return of both ventilation and perfusion to the lung and relief of dyspnea and hypoxemia. In intubated premature child who developed respiratory distress clinician should be aware of mucus plugging.

**Key Words:** Atelectasia, Mechanical ventilation, Mucus plugging

## GİRİŞ

Yoğun mukus tıkaçı oluşumu yeni doğan yoğun bakım ünitelerinin sık karşılaşılan klinik bir problemdir. Yoğun mukus retansiyonu akciğer enfeksiyonu, solunum yetmezliği ve ileri evrelerde indirekt

olarak başka organ hasarlarına da yol açabilir. Mukus tıkaçı oluşumu kistik fibrozis, primer silier diskinezi ve astımlı hastalarda sıkça izlenmekle beraber öksürük refleksi zayıf olanlarda, mekanik ventilasyondaki hastalarda ve trakeostomili hastalarda da olduğu bildirilmiştir. Biz de mekanik ventilasyondaki prematür bebekte mukus tıkaçına bağlı oluşan obstrüktif atelektazi olgusunu sunuyoruz.

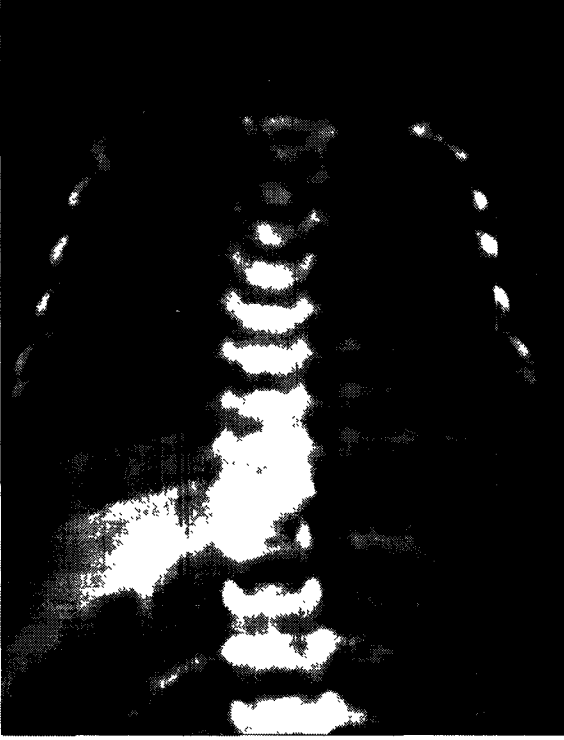
Zonguldak Karaelmas Üniversitesi Tıp Fak. Radyoloji AD.  
Yrd. Doç. Dr. (1), Araş. Gör. (4),

Zonguldak Karaelmas Üniversitesi Tıp Fak. Pediatri AD.  
Yrd. Doç. Dr. (2),

Zonguldak Karaelmas Üniversitesi Tıp Fak. Göğüs Hastalıkları AD. Yrd. Doç. Dr. (3),

## OLGU SUNUMU

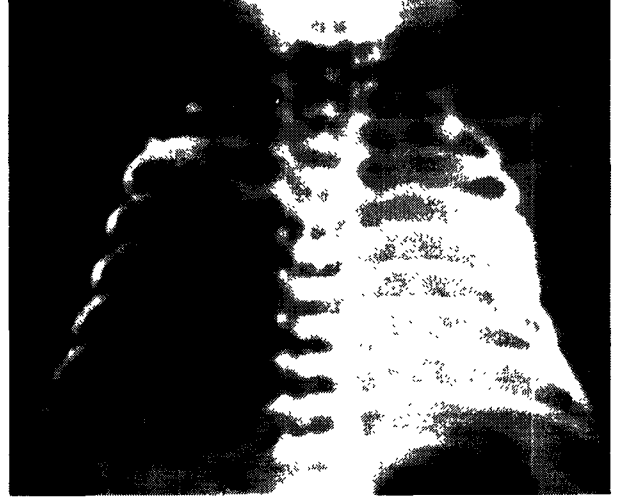
Yirmi dokuz haftalık prematur erkek kuvöz bakımına alınarak monitörize edildi. Doğumunun 5. gününde O<sub>2</sub> saturasyonunun %75'e düşmesi ve tekrarlayan derin apneik solunumlarının olması üzerine



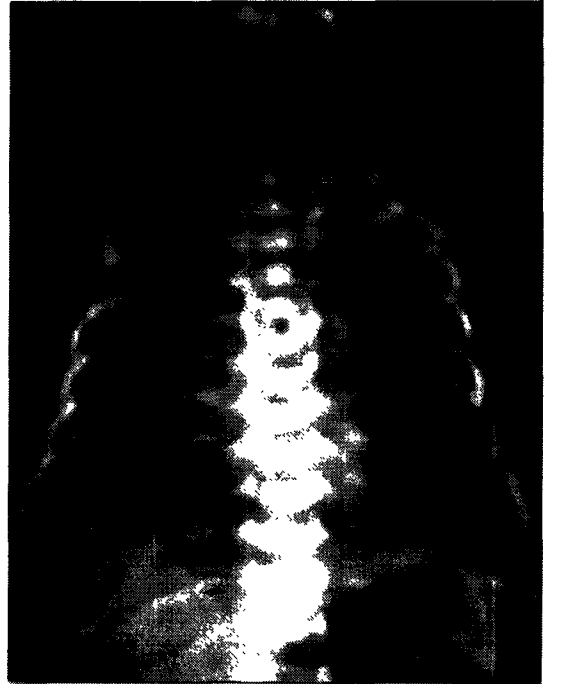
**Resim 1:** Akciğer grafisinde: Apneik ataklar ve siyanoz olduğunda alınan P/A akciğer grafisinin normal olduğu izlenmektedir

çekilen P/A akciğer grafisi (Resim 1), kan kültürü, kan biyokimyası ve lomber ponksiyonu normaldi. Preterm apnesi kabul edildi ve endotrekeal tüp takılarak mekanik ventilasyona bağlandı. Mekanik ventilasyonla O<sub>2</sub> saturasyonları normal düzeye ulaşan ve apneik solunumu normale dönen olgunun 3 saat sonra O<sub>2</sub> saturasyonunda aniden %70'lere düşüş, siyanoz, respiratuar asidoz bulguları ve ani solunum sıkıntısı oldu. Akciğerde dinleme bulgusu olarak sol akciğerin tamamında ve sağ akciğer üst lobda solunum seslerinde belirgin azalma tespit edildi. Akciğer grafisinde sol akciğerin tamamı ve sağ akciğer üst lobda total opaklaşma ve havalanma kaybı izlendi. Endotrekeal tüpün yanlışlıkla sağ ana bronşa yönlenmediği ve sadece sağ alt ve orta lobu havalandırdığı izlendi. Sağ hilus ve sağ hemidiafragma normal lokalizasyonda ve orta hat şifti izlenmiyordu, sol hemidiafragma seçilemiyordu (Resim 2). Bu bulgularla akut gelişen obstrüktif atelektazi düşünülerek endotrekeal tüp karinanın 1 cm prokimaline çekilerek endotrakeal tüp içinden tekrarlanan aspirasyonlar ve eş zamanlı akciğer fizyoterapisi yapıldı. Aspirasyon materyali bol miktarda koyu yapışkan mukus tıkaçları ve bol sekresyon materyali içeriyordu. Üç saat sonra alınan akciğer grafisinde sol akciğerin ve sağ üst lobun havalanmasının normale döndüğü izlendi (Resim 3) ve O<sub>2</sub> saturasyonları %98-%100'lere

ulaştı. İki günlük mekanik ventilasyon takibinde genel durumu stabil olan hasta ekstübe edilerek burundan devamlı olarak verilen pozitif basınçlı ventilasyona bağlandı.



**Resim 2:** Mekanik ventilasyondan 3 saat sonra alınan akciğer grafisinde Sol akciğerin tamamında ve sağ üst lobda total obstrüktif atelektazi, endotrekeal tüpün yanlış lokalizasyon olarak sağ ana bronşa yönlenmediği görülmekte ve sol diafragma konturu seçilememektedir.



**Resim 3:** Endotrekeal tüp karina düzeyine çekilip aspirasyon yapıldıktan 3 saat sonraki akciğer grafisi tamamen normal olarak izlenmektedir.

## TARTIŞMA

Yoğun mukus tıkaçı oluşumu yeni doğan grubunda kistik fibrozis, primer silier diskinezi ve astımlı hastalarda sıkça izlenmekle beraber öksürük refleksi zayıf olan kuadrilejik hastalarda, mekanik ventilasyondaki hastalarda ve trakeostomili hastalarda da yoğun mukus tıkaçının oluştuğu bildirilmiştir (1, 2). Mukus tıkaçı oluşumunda mukosilier fonksiyondaki bozukluk suçlanmakla beraber gerçek mekanizma tam olarak bilinmemektedir. Bununla birlikte hava yollarında ekstrasvaze olan plazma, artmış mural ve luminal selülarite, goblet hücrelerin devamlılığındaki bozukluk, goblet hücrelerinden mukusun tam olarak serbestleştirilememesi gibi sebepler patofizyolojik mekanizma açısından suçlanmaktadır (3). Mukus tıkaçı hava yolunu parsiyel olarak tıkadığında segmental veya lobar atelektazi, tam olarak tıkamışsa obstrüktif atelektaziye yol açar. Özellikle geniş bronşlarda yerleşen mukus tıkaçına bağlı check-valve mekanizmasıyla atelektaziden daha çok o taraf akciğerde hiperinflasyon şeklinde de bulgu verir (4). Mukus plağının kesin tanısında fiberoptik bronkoskopi hem tanısal hemde tedavi edici bir yöntemdir. Olguların çoğunda aspirasyonlarla mukus tıkaçı ortadan kaldırılabilir. Bununla beraber akciğer fizyoterapisi, asetilsistein, bronkodilatatör verilmesi, daha koyu ve sert plaklarda mukus vizkozitesini azaltmak için recombinant human deoxyribonuclease (rhDNase) bilinen tedavi seçenekleri arasındadır (5). Prematür apnesi ise 34 gebelik haftasından önce doğan prematürlerin hemen hemen hepsinde izlenir ve yetersiz akciğer matürasyonu ile ilgilidir. Tedavide burundan aralıklı veya sürekli olarak verilen pozitif basınçlı ventilasyon, hızlı ilerleyen ve ağır vakalarda endotrekeal tüp takılarak mekanik ventilasyon sayılabilir (6). Bizim olgumuzda burundan devamlı verilen pozitif basınçlı ventilasyon O<sub>2</sub> saturasyonundaki ani düşüş, durdurulamayan derin apneik solunumlar, respiratuar asidoz tablosu ve siyanoz sebebiyle tercih edilmedi ve hasta acilen entübe edilerek endotrekeal tüp takıldı. Olgumuzun mekanik ventilasyona bağlı olması, endotrekeal tübün yanlış lokalizasyon olarak sadece sağ ana bronşta olması ve sol lob ve sağ üst lobun yeterli olarak havalanamamasının mukosilier aktivitenin bozulmasına ve sonuç olarak yoğun mukus plaklarının oluşumunda tetikleyici rol oynadığını düşünüyoruz. Olgumuzda sadece tekrarlanan aspirasyonlar ve akciğer fizyoterapisi ile mukus tıkaçına bağlı total obstrüksiyonlar giderildi.

Prematür grupta ani olarak gelişen hipoksi ve apneik solunumun ayırıcı tanısında ayrıca santral sinir sistemi enfeksiyonları, sepsis, metabolik hastalıklar, astım, primer silier diskinetik hastalıklar da düşünülmelidir. Prematür apnesinden ayrımında

klirik ve biyokimyasal değerler yanında akciğer grafisi ve lomber ponksiyon pozitifliği mevcuttur.

Sonuç olarak, prematür olgularda preterm apnesi sıklıkla izlenmektedir ve bu olguların tedavisinde uygulanan mekanik ventilasyon yoğun mukus tıkaçı oluşum mekanizmasını tetikleyerek istenmeyen komplikasyonlara yol açabilmektedir. Preterm apneli prematürlerde mekanik ventilasyon cihazına bağlı oldukları halde O<sub>2</sub> saturasyonlarının aniden düşmesi ve apneik periyotların tekrar ortaya çıkması halinde endotrekeal tüp lokalizasyonu kontrol edilmeli ve mukus tıkaçlarının obstrüktif atelektaziye neden olabileceği akla getirilmelidir.

## KAYNAKLAR

1. **Bollinger CT, Perruchoud AP.** Transient unilateral hyperlucent lung due to mucus plugs. *Intensive Care Med* 1991; 17: 121-2.
2. **Vereen LE, Payne DK, George RB.** Unilateral absence of ventilation and perfusion associated with a bronchial mucous plug. *South Med J* 1987; 80: 391-2.
3. **Shimura S, Andoh Y, Haragushi M, et al.** Continuity of airway goblet cells and intraluminal mucus in the airways of patients with bronchial asthma. *Eur Resp J* 1996; 9: 1395-01.
4. **Rubin EM, Baier H.** Unilateral pulmonary hyperinflation from mucus check-valve mechanism. *Crit Care Med* 1986; 14: 828-9.
5. **Greally P.** Human recombinant Dnase for mucus plugging in status asthmaticus. *Lancet* 1995; 346: 1423-4.
6. **De Paoli AG, Davis PG, Lemyre B.** Nasal continuous positive airway pressure versus nasal intermittent positive pressure ventilation for preterm neonates: a systematic review and meta-analysis. *Acta Paediatr* 2003; 921: 70-5.