



# Femur Başı Epifiz Kayması Nedeniyle İn-situ Pinleme ile Tedavi Edilen Hastaların Uzun Dönem Sonuçları

## Long-term Results of in Situ Pinning Treatment of Femoral Head Slippage Patients

Kayhan Karaytuğ<sup>1</sup>, Gökhan Polat<sup>2</sup>, Turgut Akgül<sup>2</sup>, Ali Asma<sup>3</sup>, Cengiz Şen<sup>2</sup>, Mehmet Aşık<sup>2</sup>

### Öz / Abstract

**Amaç:** Femur başı epifiz kayması(FBEK), femur başının posterior ve inferiora yer değiştirmesi sonucunda ortaya çıkan bir hastalıktır. Adolesan çağda en sık karşılaşılan kalça patolojisidir. FBEK yük verebilme durumuna göre stabil ve instabil FBEK olarak ayrılmaktadır. Stabil FBEK tedavisinde yaygın şekilde kabul gören yöntem İn situ pinleme'dir. Instabil FBEK de ise minimal redüksiyon ve in situ pinleme önerilen tedavi yöntemidir. İn situ pinleme erken dönemde ağrının giderilmesi ve kaymanın ilerlemesini engellemede etkili bir yöntemdir. Diğer yandan fizisin anatomik olmayan redüksiyonu nedeni ile orta ve uzun dönemde osteoartrit gelişimi beklenen bir durumdur. Bizim bu rapordaki amacımız 3. basamak bir travma merkezinde in situ fiksasyon ile tedavi edilmiş FBEK hastalarının uzun dönem fonksiyonel sonuçlarını bildirmektir.

**Yöntemler:** Bu çalışma 3.basamak bir travma merkezinde retrospektif bilgi toplama ve prospektif değerlendirme ve gözleme dayalı tanımlayıcı araştırma olarak tasarlanmıştır. FBEK tanısı ile kapalı insitu pinleme ile opere edilmiş hastalar zamanlama açısından akut, subakut ve kronik,kayma şiddeti açısından Southwick sınıflamasına göre hafif,orta,şiddetli ve yük verip verememe açısından stabil/ instabil olarak retrospektif değerlendirilmiştir. Postoperatif klinik ve fonksiyonel sonuçları değerlendirmek amacıyla hasta memnuniyet anketleri (SF-12, WOMAC, HHS, HOS) kullanılmıştır.

**Bulgular:** Çalışmaya 33 hasta dahil edilmiş olup, bu 33 hastanın 38 kalçası (28 hasta unilateral, 5 hasta bilateral) cerrahi tedavi yapılmıştır. 11 hastanın (%33,3) hiç şikayeti yoktu.11 hastada(%33,3) ise ana şikayet topallama olarak tespit edildi. 7 hastanın(%21,2) temel şikayeti hareket kısıtlılığı ve 4 hastanın(%12,1) temel yakınması ağrı olarak tespit edildi.Hastaların ilk cerrahi tedavilerinden sonra fonksiyonel sonuçlarının ortalama değerleri HHS 82,6; HOS 87,2; WOMAC 82,8; SF-12 PCS 43,8; SF-12 MCS 48,2 olarak bulundu.

**Sonuç:** Bu çalışmada in situ pinleme yöntemi ile erken dönemde tatmin edici sonuçlar sağlanırken uzun dönemde osteoartrit ve diğer morbid komplikasyonları engellemede yeterli olmadığı ve sekonder cerrahlere ihtiyaç duyulduğu sonucuna ulaşılmıştır.

**Anahtar Kelimeler:** SCFE, adolesan, in situ pinleme, osteoartrit, sekonder cerrahi

**Introduction:** Slipped capital femoral epiphysis (SCFE) is a disease that occurs as a result of the posterior and inferior displacement of the femur head. SCFE is the most common hip pathology in adolescence. It is classified as stable and unstable SCFE according to the loadability of the affected leg. The widely accepted method for stable SCFE treatment is in situ pinning. In situ pinning is an effective method for relieving pain in the early period and preventing the progression of slippage. On the other hand, because of the non-anatomic reduction of physis, it is expected in middle and long-term osteoarthritis. Our aim in this study is to report the long-term functional outcomes of patients with SCFE who were treated with in situ fixation at a trauma center.

**Methods:** This study was designed as a retrospective collection of data at a tertiary trauma center, and descriptive research based on prospective assessment and observation. Patients who were treated with closed-loop in situ pinning were evaluated retrospectively for acute, subacute, and chronic slip intensity according to the Southwick classification as mild, moderate, severe, and load-failing. Patient satisfaction surveys (SF-12, WOMAC, HHS, and HOS) were used to evaluate postoperative clinical and functional outcomes.

**Results:** Overall, 33 patients were included in the study, and 38 hips (28 unilateral, 5 bilateral) were treated surgically. In total, 11 patients (33.3%) had no complaint. In 11 patients (33.3%), the main complaint was limping. The main complaint of 7 patients (21.2%) was restricted movement, and 4 patients (12.1%) were found to have underlying pain. The mean functional results of the patients after the first surgical treatment were HHS, 82.6; HOS, 87.2; WOMAC, 82.8; SF-12 PCS, 43.8. The SF-12 MCS was found to be 48.2.

**Conclusion:** In this study, satisfactory results were obtained early in the in situ pinning method, and it was not enough to prevent osteoarthritis but other morbid complications in the long term.

**Keywords:** SCFE, adolescence, in situ pinning, osteoarthritis, secondary surgery

Bu çalışma 25. Ulusal Türk Ortopedi ve Travmatoloji Kongresi'nde (27 Ekim -1 Kasım 2015, Antalya, Türkiye) sunulmuştur.

<sup>1</sup>Sarıkamış Devlet Hastanesi, Ortopedi ve Travmatoloji Kliniği, Kars, Türkiye

<sup>2</sup>Istanbul Üniversitesi İstanbul Tıp Fakültesi Ortopedi ve Travmatoloji Anabilim Dalı, İstanbul Türkiye

<sup>3</sup>Dokuz Eylül Üniversitesi, Ortopedi ve Travmatoloji Anabilim Dalı, İzmir, Türkiye

**Yazışma Adresi / Address for Correspondence:**  
Kayhan Karaytuğ  
E-mail: kayhan\_karaytuğ@hotmail.com

Geliş Tarihi/Received: 22.04.2017  
Kabul Tarihi/Accepted: 15.11.2017

© Telif Hakkı 2018 Makale metnine istanbulmedj.org web sayfasından ulaşılabilir.

© Copyright 2018 by Available online at istanbulmedicaljournal.org

### Giriş

Adolesan çağda en sık karşılaşılan kalça sorunu FBEK dir. FBEK genellikle 10-16 yaş arası erkeklerde daha fazla gözlenmektedir (1, 2). Etiyoloji tam olarak aydınlatılmamış olsa da obezite, erkek cinsiyet ve endokrin anomaliler risk faktör olarak kabul edilmektedir (3).

FBEK Patoanatomisinde kayan femur başının, femur boynuna göre posterior ve inferior'a yer değiştirmesi söz konusudur. Femur başının bu yerleşimi nedeni ile femur proksimalinde varus, dış rotasyon ve ekstansiyon deformiteleri gözlenir (4).

Günümüzde FBEK'nin sınıflandırılmasında birçok sistem kullanılmakla birlikte güncel olarak en çok tercih edilen sınıflama sistemi fizin stabilite durumuna dayanmaktadır. Bu sınıflamaya göre yaralanan ekstremitte üzerine yük verilebiliyorsa stabil FBEK, yük verilemiyorsa instabil FBEK olarak kabul edilmektedir (5).

Stabil FBK tedavisinde, in-situ fiksasyon yöntemi yaygın bir şekilde uygulanmakta iken, instabil FBK tedavisinde nazik bir redüksiyon ve internal tespit yoluna gidilmektedir (6). Tedavi sonrası kaymanın engellenmesi sağlanabilir fakat femur başı anatomik olarak olması gereken noktadan farklı bir lokalizasyonda bulunabilmektedir. Fizisin bu malpozisyonu, hastanın remodelasyon aktivitesi ile birlikte zamanla klinik olarak anlamlı olmayan iç rotasyon kaybına veya femur başının asetabulum içinde sıkışması ve erken osteoartrit gelişmesine yolaçabilir (4, 7).

Postoperatif femur başı malpozisyonu ve kalça disfonksiyonunu engellemek amacıyla bazı yazarlar primer olarak osteotomi yapılmasını önerilmiştir (8, 9). Bunun yanında açık redüksiyon ve internal fiksasyon öneren yazarlar da olmuştur fakat bu raporlar daha çok kısa dönem sonuçlarından oluşmaktadır (10-12).

Bizim bu rapordaki amacımız kliniğimizde in-situ pinleme ile tedavi edilmiş FBK hastalarının uzun dönem fonksiyonel sonuçlarını bildirmektir. Ortalama 7 yıllık takip süresi sonunda in-situ pinleme yönteminin, hastanın şikayetlerin azalmasında etkili ve erken dönem sonuçları açısından başarılı bir yöntem olduğu gözlenmiştir. Orta-uzun dönem takiplerinde ise fonksiyonel sonuçları iyi olmayan ve yüksek oranda sekonder cerrahi tedaviye ihtiyaç duyulan bir yöntem olduğu sonucuna ulaşılmıştır.

## Yöntemler

Bu çalışma 3.basamak bir merkezde retrospektif bilgi toplama ve prospektif değerlendirme ve gözleme dayalı tanımlayıcı araştırma olarak tasarlanmıştır. Ocak 1996 ve Aralık 2009 tarihleri arasında FBK tanısı ile kapalı olarak in-situ pinleme ile opere edilmiş hastalar bu çalışmaya dahil edilmiştir. Bilgilendirilmiş hasta onamı formu imzalatılmak sureti ile çalışmaya dahil edilen tüm hasta ve hasta sahiplerinin onayı alınmıştır. Çalışma Helsinki Deklarasyonu'na uygun olarak yapılmıştır. İn-situ pinleme için 1,2 ya da 3 adet yarım yivli kanüle vidalar kullanılmıştır. Hastaların başvuru anındaki zamanlama açısından akut, subakut ve kronik; kayma şiddetini belirlemek için Southwick in (hafif <%33;orta %33-50;şiddetli >%50) sınıflaması ile klinik olarak hastanın başvuru anında etkilenen kalça tarafına yük verip verememe STABLE/UNSTABLE açısından hasta dosyaları retrospektif olarak tarandı.

Hastaların ameliyat sonrası takip bilgileri fonksiyonel durum, sekonder cerrahi ihtiyacı ve komplikasyonlar retrospektif olarak sorulandı. İkincil cerrahi uygulanan hastaların takip süreleri ikinci ameliyatın yapıldığı tarihte sonlandırıldı ve ilk tedaviden sonra elde edilen bilgiler ile değerlendirildi. Postoperatif klinik ve fonksiyonel sonuçları değerlendirmek amacıyla hasta memnuniyet anketleri (SF-12, WOMAC, HHS, HOS) kullanıldı.

## Bulgular

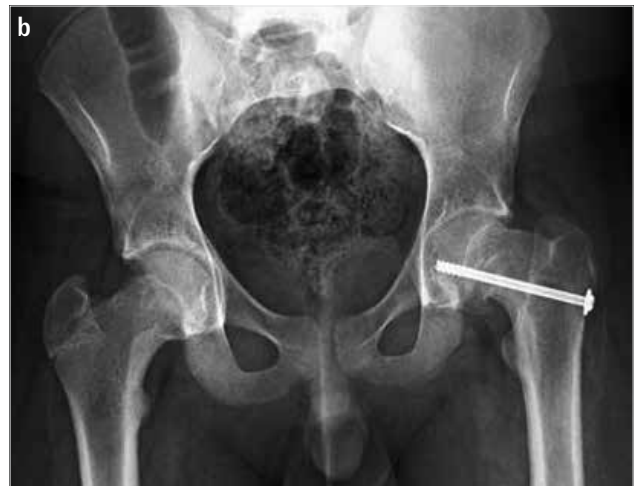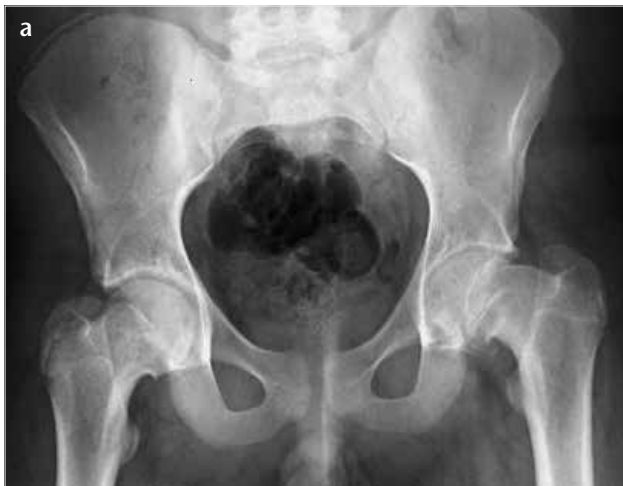Çalışmaya 33 hasta dahil edilmiş olup, bu 33 hastanın 38 kalçası (28 hasta unilateral, 5 hasta bilateral) cerrahiye gitmiştir. Hastaların başvuru esnasında ortalama yaş 12,3 (10-14) olarak tespit edildi. Ortalama takip süresi 83,9 ay(18-216) olarak hesaplandı.

Hastaların başvuru zamanlamasına göre 9 kalça (%23,7) akut, 14 kalça (%36,8) subakut ve 15 kalça (%39,4) kronik FBK olarak değerlendirildi. Hastanın klinik başvuru şikayetine göre 24 kalça (%63,1) hafif kayma, 11 kalça (%28,9) orta dereceli kayma ve 3 kalça (%7,9) ileri derece kayma olarak değerlendirildi.

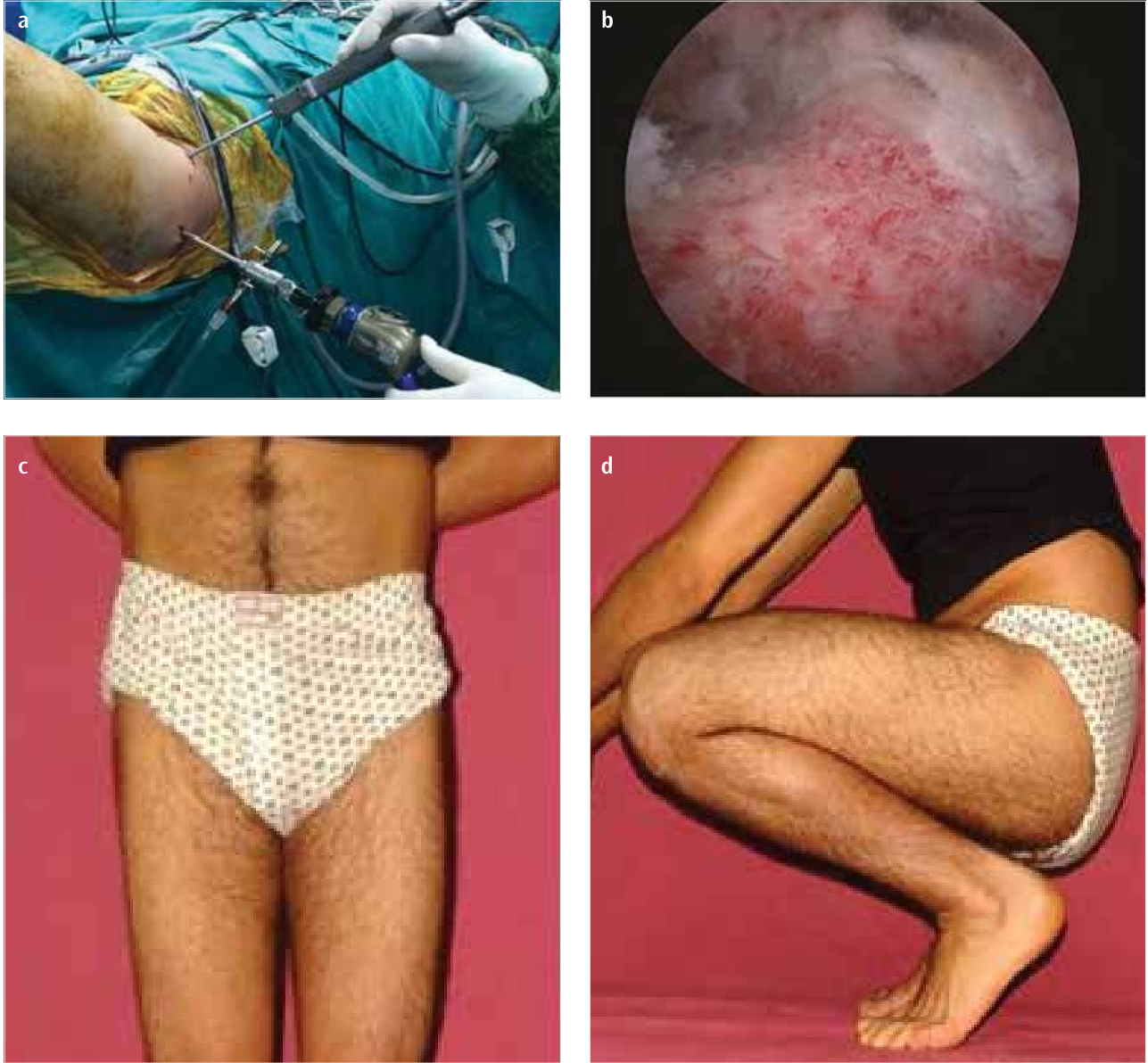28 kalçada (%73,6) tek kanüle vida ile (Resim 1), 9 kalçada (%23,7) 2 kanüle vida ile ve 1 kalçada (%2,7) 3 adet kanüle vida ile in situ pinleme yapıldı.

Son kontrolde ve sekonder cerrahi öncesi ana şikayetleri değerlendirildiğinde 11 hastanın (%33,3) hiç şikayeti yoktu.11 hastada(%33,3) ise ana şikayet topallama olarak tespit edildi. 7 hastanın(%21,2) temel şikayeti hareket kısıtlılığı ve 4 hastanın(%12,1) temel yakınması ağrı olarak tespit edildi (Şekil 1). Takip süresi içinde ciddi ağrı şikayeti ve hareket kısıtlılığı olan 11 hastaya (%33) ikincil cerrahi önerildi, bu hastaların 8'i cerrahiye kabul etti. 8 hastanın 3'ü artroskopik femoroplasti (Resim 2), 2'si subtrokanterik valgizasyon-ekstansiyon osteotomisi,1'i intraartiküler osteotomi ve 2'si ise bilateral kalça güvenli dislokasyon ve femoroplasti yöntemleri ile tedavi edildi.

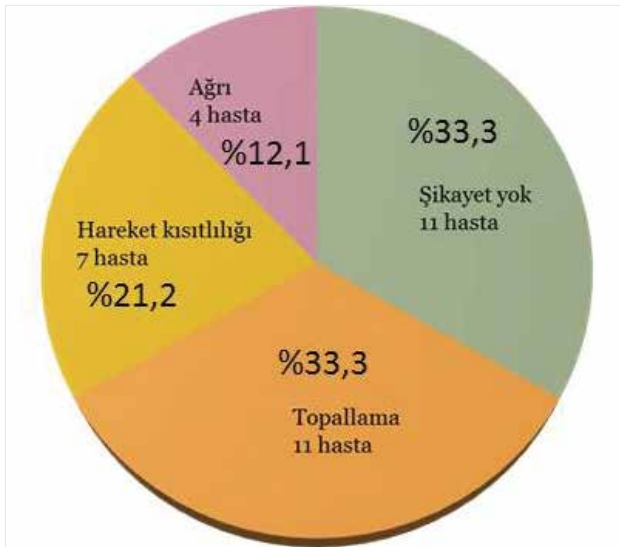
Patient reported outcome measure' a göre hastaların ilk cerrahi tedavilerinden sonra fonksiyonel sonuçlarının ortalama değerleri HHS 82,6; HOS 87,2; WOMAC 82,8; SF-12 PCS 43,8; SF-12 MCS 48,2 olarak bulundu.



Resim 1. a, b. Tek kanüle vida ile in situ pinleme yapılmış olan 11 yaşında erkek hastanın preoperatif (a) ve postoperatif (b) grafileri



Resim 2. a-d. Hareket kısıtlılığı nedeni ile artroskopik femoroplasti yapılan bir hastanın intraperatif (a, b) ve postoperatif 1. yıldaki klinik görüntüleri(c, d)



Şekil 1. Hastalarda saptanan şikayetler ve dağılım oranları

## Tartışma

FBEK, adolesan kalça sorunlarından en sık karşılaşılanı olup genelde 10-16 yaş aralığı ve erkek cinsiyet baskın olarak karşımıza çıkmaktadır (1, 2). Etiyolojisi net olmamakla birlikte obezite, endokrin anomaliler ve erkek cinsiyet en belirgin risk faktörleri olarak tespit edilmiştir (3). USA'da artan obezite ile paralellik gösteren FBEK insidansı, obezitenin risk faktörü olduğunu belirgin kılmıştır (13).

Hastalığın patoanatomisine bakıldığında femur başı epifizinin femur metafizine göre posterior ve inferior a deplase olduğu görülmür. Bu durum proksimal femurda ekstansiyon, varus ve eksternal rotasyon deformitesi gelişimine neden olur (4).

FBEK tedavisinde yaygın olarak kabul edilen görüş skopi eşliğinde fizisin Avasküler nekroz riskini göz önünde bulundurarak yapılacak nazik redüksiyonu ve in-situ pinlenmesidir (6). FBEK in-situ pinlenmesi ile alakalı uzun takip süresi olan yayınlar sınırlıdır ve var olan bu uzun dönem yayınlar daha eski tedavi yöntemlerine (ta-

kip, alçı, primer osteotomi, kapalı redüksiyon ve pinleme gibi) ait sonuçları ortaya koymaktadır (3, 4, 6).

Güncel uygulamada İn situ pinleme ile FBE nin daha fazla kaymasının önüne geçilmiş olursa da epifizin anatomik olmayan pozisyonundan dolayı kalça eklemine önemli problemlerle karşılaşılabilir. Remodelasyon aktivitesiyardımla bu non anatomik pozisyonun sonuçları klinik olarak çok anlamlı olmayabilir fakat bazen yetersiz remodelasyon kapasitesinedeni ile femur başı asetabulum içinde sıkışmaya yol açarak erken osteoartrit gelişimi açısından risk oluşturmaktadır (4, 7). Bu nedenle FBK sonrası femur deformitesi gelişimini engellemek, kalça fonksiyon kısıtlılığını önlemek amacıyla primer tedavi yöntemi olarak osteotomiler tarif edilmiştir (8,9). Son dönemde ise bazı yazarlar tarafından stabil ve unstabil FBK ilk tedavi şekli olarak önerilen açık redüksiyon ve internal fiksasyonun yüz güldüren kısa dönem sonuçlarını bildirilmiştir (10).

Goodman ve ark. (14) FBK sonrası remodelasyon yetmezliğine bağlı gelişen post-slip morfoloji (pistol grip ve femur başı tilt deformitesi) ile erken osteoartrit gelişimi arasındaki güçlü ilişkiyi ortaya koymuştur. Antero-superior femoroasetabuler sıkışma (FAI) morfolojisine karşılık gelen asetabulum anterior düzleşmesi, anterior epifiz-metafiz bölgesinde kistik dejenerasyon ve global osteoartrit gidişi tarif etmiştir (14, 15). Ayrıca sadece orta-şiddetli evre değil hafif FBK'da da erken osteoartrit değişiklikleri kırık ve labral patolojiler ortaya çıkabileceğini belirtmişlerdir (16). Literatürde İn-situ pinleme ile ilgili uzun takip süresi olan yayımlar kısıtlı olmakla birlikte bu çalışmaların bir kısmında hafif FBK vakalarında pinleme ile ilgili mükemmel sonuçlar bildirilmiştir (17).

Diğer yandan ise birçok çalışmada kayma şiddetinden bağımsız olarak FBK sonrası erken osteoartrit gelişiminin kaçınılmaz olduğu belirtilmiştir (18, 19).

Castenada ve ark. (20) yaptığı retrospektif çalışmada ortalama 22,3 yıllık takip süresi sonunda tüm hastalarda kayma derecesinden bağımsız şekilde radyolojik olarak osteoartrit gelişiminden bahsetmişlerdir. Larson ve ark. (12) retrospektif olarak yaptıkları uzun dönem fonksiyonel ve radyolojik çalışmada şiddetli kayma olan hastalarda daha kötü klinik sonuçlar elde edildiğini, bunun yanı sıra hafif FBK hastalarının da zamanla semptomatik hale geldiğine işaret etmişlerdir.

De Poorter ve ark. (21) yaptığı retrospektif çok merkezli çalışma sonucunda ise hafif orta kayma sonrası in-situ pinlemenin kısa ve uzun vadeli sonuçlarının iyi olduğu ancak şiddetli kayma sonrası klinik sonuçlarının kötü olduğu ve bu nedenle ileri derece kaymalarda açık redüksiyon internal fiksasyon düşünülmesi gerektiğini belirtmişlerdir. Ortalama 18 yıl takip ettikleri grupta hafif ve orta dereceli kayma hastalarında in-situ pinleme ile iyi sonuçlar elde edildiğini, bu nedenle açık prosedürlere gerek olmadığı çıkarımında bulunmuşlardır.

Larson ve ark. (12) işaret ettiği önemli bir çıkarım da yüksek oranda sekonder rekonstrüktif cerrahi girişim gereği duyulması ve hafif orta dereceli kaymalarda ağrının persiste etmesidir. İlk 10 yıllık takipte hastaların 1/3 ünde rezidüel ağrıdan yakınırken %10 hastada sekonder rekonstrüktif cerrahi girişime ihtiyaç duymuştur. Yirmi yılın sonunda osteoartrit nedeni ile total kalça artroplastisi yapılan hasta oranı ise %5 olarak tespit edilmiştir. Bizim hasta grubumuzda sekonder rekonstrüktif cerrahi girişim gereği oranı %33 olarak

tespit edilmiş bu hastalardan total kalça artroplastisi yapılan hasta olmamıştır.

İyileşmiş FBK sonrası FAI bulguları ve semptomları olan hastalara sekonder rekonstrüktif cerrahi girişimleri olarak artroskopik osteokondroplastisi, güvenli kalça dislokasyonu (SHD), intertrokanterik osteotomiler gibi yöntemler uygulanmıştır (22).

Literatürde kayma açısı <15° olan hafif kaymalar için artroskopik olarak femur boyun osteokondroplastisi önerilmiş, metafizyel hörgücün tam olarak uzaklaştırılmadığı durumlarda ve kayma açısının 15°-30° durumlarda sınırlı anterior yaklaşımla osteokondroplastisi yapılabileceği belirtilmiştir (23).

SHD ileri kayma derecelerinde artroskopi ve limited anterior yaklaşıma göre daha fazla metafizyel hump a ulaşım imkanı sağlar. Ayrıca SHD ile labral ve asetabuler kırık patolojileri ortaya koyma kolaylığı vardır. Sink ve ark. (18) FBK sonrası labral ve asetabuler kırık hasarının çok yüksek oranlarda görülebileceğine işaret etmiştir. Bu nedenle 15-30 derece kayma saptanan, asetabuler kırık ve labrum patolojisi olan hastalarda SHD yönteminin daha uygun olduğunu ve avasküler nekroz riskinin de göz önünde bulundurularak tecrübeli ekipler tarafından yapılması gerektiğini belirtmişlerdir (18).

FBK sonrası in-situ pinleme, akut dönemde ağrı şikayetini gidermek ve kayma derecesinin artmasını engellemek amacı ile çok yaygın şekilde kullanılmıştır. Hafif kayma derecesi saptanan hastalarda da pinleme sonrası uzun dönemde radyolojik olarak osteoartrit gelişimi gösterilmiştir (12). Hafif- orta kayması olan hastalarda kısa dönemde kliniğe yansması pek anlamlı olmamakla birlikte şiddetli kayması olan hastalarda klinik ve radyolojik olarak osteoartrit gelişimi beklenmektedir.

Uzun takip dönemi sonuçlarına göre in situ pinleme yapılan hastalarda rezidüel ağrı (%12-33), topallama olması ve 10 yıl içinde yeni cerrahi rekonstrüksiyonlara (%10-33) ihtiyaç duyulması bu tedavi yönteminin olumsuz yanlarını oluşturmaktadır.

**Etik Komite Onayı:** Yazarlar çalışmanın World Medical Association Declaration of Helsinki "Ethical Principles for Medical Research Involving Human Subjects", (amended in October 2013) prensiplerine uygun olarak yapıldığını beyan etmişlerdir.

**Hasta Onamı:** Bu çalışmaya katılan hastalardan yazılı hasta onamı alınmıştır.

**Hakem Değerlendirmesi:** Dış Bağımsız.

**Yazar Katkıları:** Fikir - K.K., G.P., A.A.; Tasarım - K.K., G.P., A.A.; Denetleme - G.P., T.A., M.A.; Kaynaklar - G.P., K.K., A.A.; Malzemeler - K.K., C.Ş., M.A.; Veri Toplanması ve/veya İşlemesi - K.K., T.A., A.A.; Analiz ve/veya Yorum - K.K., G.P., T.A.; Literatür taraması - C.Ş., K.K., M.A.; Yazıyı Yazan - K.K., G.P., T.A.; Eleştirel İnceleme - K.K., G.P., T.A.

**Çıkar Çatışması:** Yazarların beyan edecek çıkar çatışması yoktur.

**Finansal Destek:** Yazar bu çalışma için finansal destek almadığını beyan etmiştir.

**Ethics Committee Approval:** Authors declared that the research was conducted according to the principles of the World Medical Association Declaration of Helsinki "Ethical Principles for Medical Research Involving Human Subjects", (amended in October 2013).

**Informed Consent:** Written informed consent was obtained from patients who participated in this study.

**Peer-review:** Externally peer-reviewed.

**Author contributions:** Concept - K.K., G.P., A.A.; Design - K.K., G.P., A.A.; Supervision - G.P., T.A., M.A.; Resource - G.P., K.K., A.A.; Materials - K.K., C.Ş., M.A.; Data Collection and/or Processing - K.K., T.A., A.A.; Analysis and/or Interpretation - K.K., G.P., T.A.; Literature Search - C.Ş., K.K., M.A.; Writing - K.K., G.P., T.A.; Critical Reviews - K.K., G.P., T.A.

**Conflict of Interest:** Authors have no conflicts of interest to declare.

**Financial Disclosure:** The author declared that this study has received no financial support.

## Kaynaklar

- Bhatia NN, Pirpiris M, Otsuka NY Body mass index in patients with Slipped capital femoral epiphysis. *J Pediatr Orthop* 2006; 26: 197-9. [\[CrossRef\]](#)
- Lehmann CL, Arons RR, Loder RT, Vitale MG. The epidemiology of slipped capital femoral epiphysis: an update. *J Pediatr Orthop* 2006; 26: 286-90. [\[CrossRef\]](#)
- Jingushi S, Suenega E. Slipped capital femoral epiphysis: etiology and treatment. *J Orthop Sci* 2004; 9: 214-9. [\[CrossRef\]](#)
- Aronsson DD, Loder RT, Breur GJ, Weinstein SL. Slipped capital femoral epiphysis: current concepts. *J Am Acad Orthop Surg* 2006; 14: 666-79. [\[CrossRef\]](#)
- Loder RT, Richards BS, Shapiro PS, Reznick LR, Aronsson DD. Acute slipped capital femoral epiphysis: The importance of physeal stability. *J Bone Joint Surg Am* 1993; 75: 1134-40. [\[CrossRef\]](#)
- Loder RT, Dietz FR. What is the best evidence for the treatment of slipped capital femoral epiphysis? *J Pediatr Orthop* 2012; 32: 158-65. [\[CrossRef\]](#)
- Leunig M, Casillas MM, Hamlet M, Hersche O, Nötzli H, Slongo T. Slipped capital femoral epiphysis: early mechanical damage to the acetabular cartilage by a prominent femoral metaphysis. *Acta Orthop Scand* 2000; 71: 370-5. [\[CrossRef\]](#)
- Southwick WO (1967) Osteotomy through the lesser trochanter for slipped capital femoral epiphysis. *J Bone Joint Surg Am* 1967; 49: 807-35. [\[CrossRef\]](#)
- Witbreuk MM, Bolkenbaas M, Mullender MG, Siersevelt IN, Besselaar PP. The results of downgrading moderate and severe slipped capital femoral epiphysis by an early Imhauser femur osteotomy. *J Child Orthop* 2009; 3: 405-10. [\[CrossRef\]](#)
- Alves C, Steele M, Narayanan U, Howard A, Alman B, Wright JG. Open reduction and internal fixation of unstable slipped capital femoral epiphysis by means of surgical dislocation does not decrease the rate of avascular necrosis: a preliminary study. *J Child Orthop* 2012; 6: 277-83. [\[CrossRef\]](#)
- Tibor LM, Sink EL. Risks and benefits of the modified Dunn approach for treatment of moderate or severe slipped capital femoral epiphysis. *J Pediatr Orthop* 2013; 33: 99-102. [\[CrossRef\]](#)
- Larson AN, Sierra RJ, Yu EM, Trousdale RT, Stans AA. Outcomes of slipped capital femoral epiphysis treated with in situ pinning. *J Pediatr Orthop* 2012; 32: 125-30. [\[CrossRef\]](#)
- Murray AW, Wilson NI. Changing incidence of slipped capital femoral epiphysis: A relationship with obesity? *J Bone Joint Surg Br* 2008; 90: 92-4. [\[CrossRef\]](#)
- Goodman DA, Feighan JE, Smith AD, Latimer B, Buly RL, Cooperman DR. Subclinical slipped capital femoral epiphysis. Relations to osteoarthritis of the hip. *J Bone Joint Surg Am* 1997; 79: 1489-97. [\[CrossRef\]](#)
- Fraitl CR, Kafer W, Nelitz M, Reichel H. Radiological evidence of femoroacetabular impingement in mild slipped capital femoral epiphysis: a mean follow-up of 14.4 years after pinning in situ. *J Bone Joint Surg Br* 2007; 89: 1592-6. [\[CrossRef\]](#)
- Tscholl PM, Zingg PO, Dora C, Frey E, Dierauer S, Ramseier LE. Arthroscopic osteochondroplasty in patients with mild slipped capital femoral epiphysis after in situ fixation. *J Child Orthop* 2016; 10: 25-30. [\[CrossRef\]](#)
- Boero S, Brunenghi GM, Carbone M, Stella G, Calevo MG. Pinning in slipped capital femoral epiphysis: long-term follow-up study. *J Pediatr Orthop B* 2003; 12: 372-9. [\[CrossRef\]](#)
- Sink EL, Zaltz I, Heare T, Dayton M. Acetabular cartilage and labral damage observed during surgical hip dislocation for stable slipped capital femoral epiphysis. *J Pediatr Orthop* 2010; 30: 26-30. [\[CrossRef\]](#)
- Dodds MK, McCormack D, Mulhall KJ. Femoroacetabular impingement after slipped capital femoral epiphysis: does slip severity predict clinical symptoms? *J Pediatr Orthop* 2009; 29: 535-9. [\[CrossRef\]](#)
- Castañeda P1, Ponce C, Villareal G, Vidal C. The natural history of osteoarthritis after a slipped capital femoral epiphysis/the pistol grip deformity. *J Pediatr Orthop* 2013; 33: 76-82. [\[CrossRef\]](#)
- de Poorter JJ, Beunder TJ, Gareb B, Oostenbroek HJ, Bessems GH, van der Lugt JC, et al. Long-term outcomes of slipped capital femoral epiphysis treated with in situ pinning. *J Child Orthop* 2016; 10: 371-9. [\[CrossRef\]](#)
- Kuzyk PR, Kim YJ, Millis MB. Surgical Management of Healed Slipped Capital Femoral Epiphysis. *J Am Acad Orthop Surg* 2011; 19: 667-77. [\[CrossRef\]](#)
- Sekiya JK, Wojtyś EM, Loder RT, Hensinger RN. Hip arthroscopy using a limited anterior exposure: An alternative approach for arthroscopic access. *Arthroscopy* 2000; 16: 16-20. [\[CrossRef\]](#)

**Cite this article as:** Karaytuğ K, Polat G, Akgül T, Asma A, Şen C, Aşık M. Long-term Results of In Situ Pinning Treatment of Femoral Head Slippage Patients. *Istanbul Med J* 2018; 19: 124-8.